DOI:10.13210/j.cnki.jhmu.20240513.001
网络出版地址:https://link.cnki.net/urlid/46.1049.R.20240513.1831.002

大黄灵仙方调控肝内胆管细胞炎症大鼠的作用及机制研究

庞浇安[1],俞 渊[1]✉,付 军[1],叶桂源[1],陈伟棠[1],罗艳萍[1],滕金豪[1],刘春丽[2],肖丽君[3],李承积[4]
(1.广西中医药大学第一附属医院,广西 南宁 530200;2.中国人民解放军南部战区总医院,广东 广州 510000;3.桂林市中医医院,广西 桂林 541000;4.广西靖西市人民医院,广西 靖西 533000)

[**摘要**] **目的**:观察大黄灵仙方对肝内胆管细胞炎症模型大鼠MAPK/NF-κB信号通路中IKKα、ASK1、MKK3以及CX3CL1关键因子的表达水平的影响,探讨其缓解肝内胆管细胞炎症的改善作用及可能机制。**方法**:45只SD大鼠按照完全随机方法分为9组,每组大鼠5只,空白组、模型组、大黄灵仙颗粒组、NF-κB组、p38MAPK组、NF-κB+p38MAPK组、NF-κB+大黄灵仙颗粒组、p38MAPK+大黄灵仙颗粒组、NF-κB+p38MAPK+大黄灵仙颗粒组。除空白组外,余下各组大鼠均在胆总管注射5 mg/kg LPS制备肝内胆管炎症模型。第7天灌胃结束后取大鼠胆管树,采用HE染色观察其炎性程度,蛋白免疫印迹法和实时荧光定量PCR检测IKKα、ASK1、MKK3以及CX3CL1蛋白及mRNA表达量。**结果**:HE病理结果显示,模型组的肝内胆管组织和细胞炎症明显,加入大黄灵仙颗粒和信号阻断剂后肝内胆管炎症状态较前改善,总病理评分差异有统计学意义($P<0.05$)。与模型组比较,大黄灵仙颗粒组、p38MAPK组、NF-κB组、NF-κB+p38MAPK组、NF-κB+大黄灵仙颗粒组、p38MAPK+大黄灵仙颗粒组、NF-κB+p38MAPK+大黄灵仙颗粒组的ASK1、CX3CL1蛋白及mRNA表达量下降,MKK3 mRNA表达量上升以及p38MAPK组IKKα和NF-κB+大黄灵仙颗粒组MKK3蛋白表达量上升($P<0.05$)。与大黄灵仙颗粒组比较,p38MAPK组、NF-κB组、NF-κB+p38MAPK组、p38MAPK+大黄灵仙颗粒组、NF-κB+大黄灵仙颗粒组、NF-κB+p38MAPK+大黄灵仙颗粒组的ASK1、CX3CL1 mRNA表达量下降,p38MAPK+大黄灵仙颗粒组、NF-κB+大黄灵仙颗粒组、NF-κB+p38MAPK+大黄灵仙颗粒组的MKK3 mRNA表达量上升($P<0.05$)。与大黄灵仙颗粒组相比,p38MAPK组的IKKα蛋白表达量下降,NF-κB+大黄灵仙颗粒组的ASK1、MKK3蛋白表达量上升($P<0.05$),而NF-κB+p38MAPK+大黄灵仙颗粒组的CX3CL1蛋白表达量下降($P>0.05$)。**结论**:大黄灵仙方可缓解LPS诱导的大鼠肝内胆管炎症反应,促进胆管细胞的修复,从而达到降低PIS发生及术后复发的目的,其作用机制可能与抑制NF-κB/MAPK信号通路中的IKKα、ASK1、MKK3以及CX3CL1关键炎症因子的活化有关。

[**关键词**] 大黄灵仙方;胆管炎症;IKKα;ASK1;MKK3;CX3CL1
[**中图分类号**] R285.5 [**文献标志码**] A [**文章编号**] 1007-1237(2024)16-1201-09

Study on the effect and mechanism of Dahuang Lingxian formula on regulating intrahepatic bile duct cell inflammation in rats

PANG Jiaoan[1], YU Yuan[1]✉, FU Jun[1], YE Guiyuan[1], CHEN Weitang[1], LUO Yanping[1], TENG Jinhao[1], LIU Chunli[2], XIAO Lijun[3], LI Chengji[4]
(1. *The First Affiliated Hospital of Guangxi University of Traditional Chinese Medicine*, *Nanning* 530200, *China*; 2. *General Hospital of the Southern Theater of the Chinese People's Liberation Army*, *Guangzhou* 510000, *China*; 3. *Guilin Hospital of Traditional Chinese Medicine*, *Guilin* 541000, *China*; 4. *Guangxi Jingxi People's Hospital*, *Jingxi* 533000, *China*)

[*Foundation Project*]: *This study was supported by National Natural Science Foundation of China* (82360889); *Natural Science Foundation of Guangxi* (2020*GXNSFAA*238012); 2024 *"Qihuang Project" High-Level Talent Team Cultivation Project of TCM and*

[基金项目]国家自然科学基金资助项目(82360889);广西自然科学基金(2020GXNSFAA238012);2024"岐黄工程"高层次人才团队培育项目 肝胆相关疾病的中西医防治研究团队(202411);2020年广西中医药大学第一附属医院院级博士启动基金项目(2020BS004);2020年广西中医药大学引进博士科研启动基金项目(2020BS030);广西中医药大研究生教育创新计划项目(YCSY2023035)

[作者简介]庞浇安,硕士,E-mail:393511175@qq.com。
[通讯作者]俞渊,主任医师,博士,E-mail:yuyuandoctor@163.com。

[收稿日期]2024-03-18 [修回日期]2024-05-03 网络出版时间:2024-05-14 14:06:24

Western Medicine Prevention and Treatment Of Hepatobiliary Related Diseases Research Team (202411); 2020 *Hospital-level Doctoral Project of the First Affiliated Hospital of Guangxi University of Chinese Medicine* (2020BS004); 2020 *Introduction of Doctoral Research Start-up Fund Project of Guangxi University of Traditional Chinese Medicine* (2020BS030); *Graduate Education Innovation Program of Guangxi University of Traditional Chinese Medicine* (YCSY2023035)

[*Author*]: *PANG Jiaoan*, *M.M.*, *E-mail*: 393511175@qq.com.

[*Correspondence to*]: *YU Yuan*, *Chief Physician*, *M.D.*, *E-mail*: yuyuandoctor@163.com.

Received: 2024-03-18 *Revised*: 2024-05-03 *JHMU*, 2024;30(16):1201-1209

View from specialist: It is creative, and of certain scientific and educational value.

[Abstract] **Objective**: To observe the effects of Dahuang Lingxian formula on the expression levels of IKKα, ASK1, MKK3 and CX3CL1 key factors in the MAPK/NF-κB signaling pathway in the intrahepatic cholangiocyte inflammation model of rats, and to explore the ameliorative effects and possible mechanisms of alleviating intrahepatic cholangiocyte inflammation. **Methods**: 45 SD rats were divided into nine groups according to the complete randomization method, with 5 rats in each group: the blank group, the model group, the Dahuang Lingxian Granules group, the NF-κB group, the p38MAPK group, the NF-κB+p38MAPK group, the NF-κB+Dahuang Lingxian Granules group, the p38MAPK+Dahuang Lingxian Granules group, the NF-κB+p38MAPK +Dahuang Lingxian Granules group. Except for the blank group, rats in the remaining groups were injected with 5 mg/kg LPS into the common bile duct to prepare an intrahepatic bile duct inflammation model. After the intragastric administration on the 7th day, the rat bile duct tree was removed, and HE staining was used to observe the degree of inflammation. Western blotting and real-time fluorescence quantitative PCR were used to detect the protein and mRNA expression of IKKα, ASK1, MKK3, and CX3CL1. **Results**: HE pathology results showed that the inflammation of intrahepatic bile duct tissue and cells in the model group was obvious. After adding Dahuang Lingxian Granules and signal blockers, the inflammation status of intrahepatic bile ducts was improved compared with before, and the difference in total pathological scores was statistically significant ($P<0.05$). Compared with the model group, Dahuang Lingxian granules group, p38MAPK group, NF-κB group, NF-κB+p38MAPK group, NF-κB+Dahuang Lingxiang ranules group, p38MAPK+Dahuang Lingxian granules group, NF-κB+p38MAPK+Dahuang Ling The protein and mRNA expression of ASK1 and CX3CL1 in the Xian Granule group decreased, the expression of MKK3 mRNA increased, and the expression of IKKα in the p38MAPK group and NF-κB+MKK3 protein in the Dahuang Lingxian Granule group increased ($P<0.05$). Compared with the Dahuang Lingxian Granules group, The expression of ASK1 and CX3CL1 mRNA decreased in the p38MAPK group, the NF-κB group, the NF-κB+p38MAPK group, the p38MAPK+Dahuang Lingxian Granules group, the NF-κB+Dahuang Lingxian Granules group, the NF-κB+p38MAPK+Dahuang Lingxian Granules group. The expression of MKK3 mRNA in the p38MAPK+Dahuang Lingxian Granules group, NF-κB+Dahuang Lingxian Granules group, and NF-κB+p38MAPK+Dahuang Lingxian Granules group increased ($P<0.05$). Compared with the Dahuang Lingxian Granules group, the IKKα protein expression in the p38MAPK group decreased, and the ASK1 and MKK3 protein expressions in the NF-κB+Dahuang Lingxian Granules group increased ($P<0.05$), while the NF-κB+p38MAPK+Dahuang Lingxian Granules group increased. The expression of CX3CL1 protein in the granule group decreased ($P>0.05$). **Conclusion**: Dahuang Lingxian Recipe can alleviate the LPS-induced intrahepatic bile duct inflammatory reaction in rats and promote the repair of bile duct cells, thereby achieving the purpose of reducing the occurrence and postoperative recurrence of PIS. Its mechanism of action may be related to inhibiting the NF-κB/MAPK signaling pathway. It is related to the activation of key inflammatory factors such as IKKα, ASK1, MKK3 and CX3CL1.

[Key words] Dahuang lingxian formula; Bile duct inflammation; IKKα; ASK1; MKK3; CX3CL1

原发性肝内胆管结石(primary intrahepatic bile-duct stones,PIS)是我国肝胆外科难治性胆道疾病之一,多发于左右肝管狭窄之处[1]。该病具有发病隐匿、病变复杂、术后残石复发率高等特点,疾病末期患者可发生肝脓肿、肝硬化等一系列严重并发症,严重危害着人们的身体健康[2]。流行病学显示:国内PIS年发病率约在2.5%,具有明显地域性现象,在我国长江流域和东南沿海地区较为多见[3]。目前,该病主要以外科手术干预为主,但因肝胆道生理病理结构和胆管超微结构的特殊性及术后胆管炎症状态长期存在等因素,导致术后残石复发率和并发症发生率常年居高不下,严重增加患者身心痛苦及经济负担[4]。鉴于此,阐明该病的发病机理并探索PIS新的治疗策略和靶点具有现实性意义。

相关研究证实:PIS的发病机制复杂多样,与胆道感染、胆管解剖异常、饮食习惯、生活环境以及遗传等诸多因素紧密相关,而胆道感染被认为该病发病的首要关键因素[5]。本课题组前期多项临床与基础研究均证实[6-9],大黄灵仙方通过改善胆管微环境,降低胆道感染发生几率,减轻胆管细胞炎症损伤,使胆管恢复到非炎性状态,可起到预防PIS的形成及术后复发的目的,其机制可能与抑制Toll样受

体4(Toll-like receptor 4,TLR4)/髓样分化因子-88(myeloid differentiation factor 88,MyD88)和核因子-κB(nuclear factor-κB,NF-κB)/丝裂原活化蛋白激酶(mitogen activated protein kinase,MAPK)。信号转导通路相关炎症因子的表达水平有关,但其具体药物作用机制尚未完全阐明。IκB激酶-α(IκB kinase-α,IKKα)、凋亡信号调节激酶1(Recombinant Apoptosis Signal Regulating Kinase 1,ASK1)、丝裂原活化蛋白激酶3(MAP Kinase Kinase 3,MKK3)以及趋化因子C-X3-C-基元配体1(C-X3-C motif chemokine ligand 1,CX3CL1)作为上述信号轴的关键信号分子,在该通路中具有正向传导信号的作用,与骨关节炎、肾炎以及癌症等疾病密切相关,但在肝内胆管炎症中,通过调控其异常表达,缓解和抑制肝内胆管细胞炎症反应,预防PIS形成,尚无相关文献报道。

本研究采用动物实验的方式,推测大黄灵仙方通过调控IKKα、ASK1、MKK3以及CX3CL1的异常表达,可能抑制肝内胆管细胞炎症损伤,降低炎症致石趋势,从而为临床PIS的防治提供更好的治疗方式及科学理论依据。

1 材料与方法

1.1 实验动物

45只SD大鼠,6周龄,体质量(180±20) g,购于斯莱克景达(湖南)实验动物有限公司,许可证编号SCXK(湘)2019-0004。于广西中医药大学第一附属医院动物房饲养,饲养室温度20 ℃～24 ℃,湿度45%～55%,伦理编号DW20191017-023。

1.2 动物分组

随机分为9组,每组大鼠5只,空白组、模型组、大黄灵仙颗粒组、NF-κB组、p38MAPK组、NF-κB+p38MAPK组、NF-κB+大黄灵仙颗粒组、p38MAPK+大黄灵仙颗粒组、NF-κB+p38MAPK+大黄灵仙颗粒组。

1.3 主要药物与器材

大黄灵仙方(生大黄、泽兰,规格各15 g,货号:19110323、19091823;威灵仙、黄芪、金钱草,规格各30 g,货号:19100653、19091713、19091523;柴胡、郁金、枳壳、鸡内金,规格各12 g,货号:19120613、19120413、19110333、19110373;磁石、芒硝,规格各10 g,货号:19091943、18122053;炙甘草5 g,货号1911103),上药均制作成等量颗粒剂[桂药监注(2002)175号,桂药监注(2003)88号],所有药物剂量均符合《中国药典》安全范围,内毒素脂多糖(lipopolysaccharide,LPS)、P38MAPK信号阻断剂、NF-κB信号阻断剂(均购于美国Sigma公司,批号分别为L4391-1MG、IC50-17、5108-96-3),MKK3(D4C3)Rabbit mAb、IKKα Antibody(均购于美国CST公司,批号分别8535、2682),ASK1抗体(H-2)(购于Santa Cruz公司,批号sc-390275),Anti-CX3CL1抗体(购于Thermo Fisher公司,批号AB-468501),Mouse Anti-β-actin mAb(购于中杉金桥公司,批号TA-09),羊抗兔IgG、羊抗鼠IgG(均购于Proteintech公司,批号分别为SA00001-2、SA00001-1)、PVDF膜浸润活化液、特超敏ECL化学发光试剂盒(均购于上海碧云天,批号分别为P0021S、P0018AS),RIPA裂解液、BCA蛋白试剂盒(均购于Solarbio,批号分别为RR0020、PC0020),酶标仪、离心机、混合型球磨仪(型号MULTISKAN GO、1730R、MM400,厂家分别为Thermo、Gene、Retsch)。

1.4 造模与给药

根据前期研究基础[7-9],在胆总管处注射5 mg/kg脂多糖(LPS)制备肝内胆管炎症模型,大黄灵仙颗粒最佳给药剂量为320 mg/kg。具体造模过程如下:

(1)空白组:第1～7天予蒸馏水灌胃。

(2)模型组:第1～3天予蒸馏水灌胃,第4天禁食造模,第5～7天予蒸馏水灌胃。

(3)大黄灵仙颗粒组:第1～3天予320 mg/kg大黄灵仙颗粒,第4天禁食造模,第5～7天予大黄灵仙颗粒灌胃。

(4)NF-κB组、p38MAPK组、NF-κB+p38MAPK组:第1～3天予120 mg/kg NF-κB信号阻断剂、10 mg/kg p38MAPK信号阻断剂、120 mg/kg NF-κB信号阻断剂+10 mg/kg p38MAPK信号阻断剂进行腹腔注射和蒸馏水灌胃,第4天禁食造模,第5～7天予注射相应信号阻断剂和蒸馏水灌胃。

(5)NF-κB+大黄灵仙颗粒组、p38MAPK+大黄灵仙颗粒组、NF-κB+p38MAPK+大黄灵仙颗粒组:第1～3天予120 mg/kg NF-κB信号阻断剂、10 mg/kg p38MAPK信号阻断剂、120 mg/kg NF-κB信号阻断剂+10 mg/kg p38MAPK信号阻断剂进行腹腔注射和320 mg/kg大黄灵仙颗粒灌胃,第4天禁食造模,第5～7天予注射相应信号阻断剂和大黄灵仙方灌胃。

(6)以上各组大鼠灌胃量为2 mL/100 g,2次/d。

(7)各组大鼠在第7天灌胃结束后禁食禁水12 h,无菌操作下取材,造模和干预期间无死亡。

1.5 标本采集及方法

大鼠术前12 h禁食禁水，麻醉、去毛，无菌手术台上沿SD大鼠腹中线逐层入腹至剑突下作横行切口，拨开肠道，经全身肝素化、灌注预热后，大鼠肝脏由红褐色变成土黄色，显微镜下剔除多余肝脏组织，保留完整的胆管树，进行RT-qPCR、WB等相关指标检测。剪取肝右叶组织（约0.5 cm×0.5 cm×0.5 cm），使用提前预冷的生理盐水冲洗肝脏表面血液至洁净，将其浸泡于4%多聚甲醛中，进行HE检测，剩余肝组织冻存管分装备用。

1.6 观察指标及方法

1.6.1 肝脏组织病理学检测 取大鼠肝右叶的肝脏组织2块，完全浸入固定于4%多聚甲醛溶液2 d，取出冲洗，放入包埋盒，经梯度酒精脱水、二甲苯透明、包蜡切片（约0.3～0.5 μm）、脱蜡、染色、固定封片，镜下观察大鼠肝组织病理损伤。

1.6.2 RT-qPCR 技术检测ASK1、MKK3以及CX3CL1mRNA表达情况

1.6.2.1 引物合成 由擎科生物科技（北京）有限公司设计，见表1。

表1 引物序列

Tab 1 Primer sequences

ID	名称	序列（5′～3′）	产物长度（bp）
1	Rat-CX3CL1-F	TGCCTGAAGAACAAGCCACA	157
2	Rat-CX3CL1-R	CCCTGGCAGCTTCTGAATGA	
3	Rat-ASK1-F	TATGTGGTTGCACGGAGAGG	100
4	Rat-ASK1-R	AGAAACGGAGCCATACTCGC	
5	Rat-MKK3-F	AGAGGGGGATGTGTGGATCT	154
6	Rat-MKK3-R	CTTGCTGTGTAGGTGCTCCA	
7	Rat-R-β-actin	AGTACAACCTTCTTGCAGCTCCTC	107
8	Rat-R-β-actin	TGCCGGAGCCGTTGTCG	

1.6.2.2 检测方法 采用Trizol法从胆管树中提取总RNA，按照cDNA逆转录试剂盒进行逆转录，依据荧光定量PCR反应条件进行扩增反应，扩增条件：95 ℃、30 s，95 ℃、10 s，60 ℃、30 s，循环40次，变性95 ℃、15 s；退火/延伸60 ℃、30 s，图像分析仪扫描凝胶密度，检测CX3CL1、ASK1以及MKK3 mRNA表达量，最终采用$2^{-\triangle\triangle Ct}$进行相对定量分析。

1.6.3 Western Blot技术检测IKKα、ASK1以及MKK3蛋白表达水平 采用BCA法提取胆管树总蛋白，剪取适量胆管树加入至RIPA裂解液研磨，待组织完全裂解后，10 000 r/min离心10 min，取10 μL上清液于酶标仪中测蛋白浓度。100 ℃水温蛋白变性，室温冷却后分装备用，－20 ℃保存。SDS-PAGE电泳分离目的蛋白，切胶，转膜，脱脂奶粉封膜1 h，TBST洗膜，3/次/5 min，加入一抗：β-actin（1∶2 000）、IKKα（1∶1 500）、ASK1（1∶1 200）、MKK3（1∶1 000）以及CX3CL1（1∶2 000），4 ℃冰箱中孵育过夜。回收一抗，TBST洗PVDF膜3次，加入IgG二抗（1∶5 000），室温孵育1 h，TBST洗膜，3/次/5 min。应用超敏ECL化学发光底物显色，ImageJ 1.52v软件分析蛋白灰度值，计算目的蛋白与β-actin灰度值的表达量。

1.7 统计学处理

采用GraphPad Prism 9.0统计分析，若计量资料符合正态分布，用均值±标准差（$\bar{x}\pm s$）描述，满足方差齐时，多组间比较采用单因素方差分析（ANOVA），事后两两比较，采用最小显著性差异法（LSD），若方差不齐，采用塔姆黑尼检验，$P<0.05$表示差异具有统计学意义。

2 结果

2.1 肝组织病理观察

空白组的肝组织病理形态正常，细胞结构完整，排列规则，门管区未见细胞淤血和炎性浸润、未出现气球样变和坏死。模型组的肝组织病理损伤严重，细胞结构严重破坏，排列紊乱，门管区伴有大量炎性细胞浸润，细胞出现肿胀、断裂，可见大量细胞气球样变、坏死和水样变。大黄灵仙颗粒组可见胆管细胞坏死、排列紊乱及轻微淤血，门管区小叶间胆管存在少量细胞气球样变、坏死和水样变。p38MAPK组、NF-κB组、NF-κB＋p38MAPK组的胆管组织细胞结构基本完整，胆管细胞稍有肿胀、水样变，门管区小叶间胆管存在少量细胞淤血、炎性浸润和气球样变、坏死。p38MAPK＋大黄灵仙颗粒组、NF-κB＋大黄灵仙颗粒组、NF-κB＋p38MAPK＋大黄灵仙颗粒组的胆管组织细胞结构

基本完整，排列较规则，胆管细胞存在少许肿胀、水样变，门管区小叶间胆管与周围细胞见轻微淤血和炎性浸润，未出现气球样变和坏死。见图1。

2.2 大黄灵仙方对ASK1、MKK3以及CX3CL1 mRNA表达的影响

与空白组比较，模型组MKK3 mRNA表达量下降，ASK1、CX3CL1 mRNA表达量升高（$P<0.05$）。与模型组比较，大黄灵仙颗粒组、p38MAPK组、NF-κB组、NF-κB＋p38MAPK组、NF-κB＋大黄灵仙颗粒组、p38MAPK＋大黄灵仙颗粒组、NF-κB＋大黄灵仙颗粒组、NF-κB＋p38MAPK＋大黄灵仙颗粒组的ASK1、CX3CL1 mRNA表达量下降，MKK3 mRNA表达量上升（$P<0.05$）。与大黄灵仙颗粒组比较，p38MAPK组、NF-κB组、NF-κB＋p38MAPK组、p38MAPK＋大黄灵仙颗粒组、NF-κB大黄灵仙颗粒组、NF-κB＋p38MAPK＋大黄灵仙颗粒组的ASK1、CX3CL1 mRNA表达量下降，p38MAPK＋大黄灵仙颗粒组、NF-κB＋大黄灵仙颗粒组、NF-κB＋p38MAPK＋大黄灵仙颗粒组的*MKK3* mRNA表达量上升（$P<0.05$）。见表2。

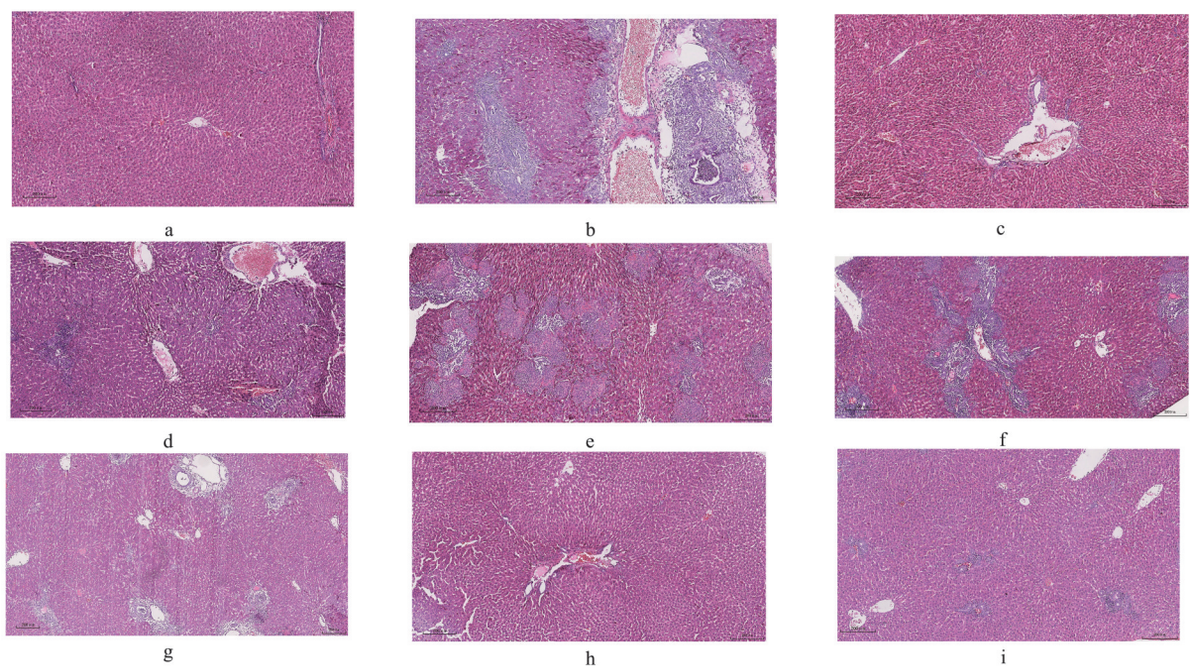

a:空白组；b:模型组；c:大黄灵仙颗粒组；d:p38MAPK组；e:NF-κB组；f:NF-κB＋p38MAPK组；g:p38MAPK＋大黄灵仙颗粒组；h:NF-κB＋大黄灵仙颗粒组；i:NF-κB＋p38MAPK＋大黄灵仙颗粒组

图1 镜下各组大鼠肝脏组织HE病理结果（×200）

Fig 1 Microscopic HE pathology results of rat liver tissues in various groups (×200)

表2 ASK1、MKK3以及CX3CL1 mRNA表达情况（n=5，$\bar{x}\pm s$）

Tab 2 ASK1、MKK3 and CX3CL1 mRNA expression（n=5，$\bar{x}\pm s$）

组别	ASK1	MKK3	CX3CL1
空白组	1.000±0.000	1.000±0.000	1.000±0.000
模型组	2.047±0.119[a]	0.209±0.022[a]	2.763±0.389[a]
大黄灵仙颗粒组	1.628±0.092[b]	0.477±0.049[b]	2.174±0.088[b]
p38MAPK组	1.214±0.108[bc]	0.697±0.065[b]	1.786±0.187[b]
NF-κB组	1.179±0.091[bc]	0.634±0.175[b]	1.571±0.273[bc]
NF-κB＋p38MAPK组	1.174±0.122[bc]	0.681±0.105[b]	1.494±0.345[bc]
p38MAPK＋大黄灵仙颗粒组	1.104±0.077[bc]	0.796±0.207[bc]	1.526±0.474[bc]
NF-κB＋大黄灵仙颗粒组	1.352±0.094[bc]	0.845±0.084[bc]	1.400±0.153[bc]
NF-κB＋p38MAPK＋大黄灵仙颗粒组	1.193±0.166[bc]	0.927±0.055[bc]	1.236±0.167[bc]

注：与空白组比较，[a]$P<0.05$；与模型组比较，[b]$P<0.05$；与大黄灵仙颗粒组比较，[c]$P<0.05$。

2.3　大黄灵仙方对IKKα、ASK1以及MKK3蛋白表达水平的影响

与空白组比较，模型组的IKKα、MKK3蛋白表达量下降，而ASK1、CX3CL1蛋白表达量升高（$P<0.05$）。与模型组相比，大黄灵仙颗粒组、p38MAPK组、NF-κB组、NF-κB＋p38MAPK组、p38MAPK＋大黄灵仙颗粒组、NF-κB＋大黄灵仙颗粒组、NF-κB＋p38MAPK＋大黄灵仙颗粒组的ASK1、CX3CL1蛋白表达量下降，p38MAPK组、NF-κB＋p38MAPK＋大黄灵仙颗粒组IKKα和NF-κB＋大黄灵仙颗粒组MKK3蛋白表达量上升（$P<0.05$）。与大黄灵仙颗粒组相比，p38MAPK组IKKα蛋白、NF-κB＋p38MAPK＋大黄灵仙颗粒组的CX3CL1蛋白表达量均下降，NF-κB＋大黄灵仙颗粒组的ASK1、MKK3蛋白表达量上升（$P<0.05$）。见表3、图2。

表3　IKKα、ASK1、MKK3以及CX3CL1蛋白表达情况（n=5，$\bar{x}\pm s$）

Tab 3　IKKα、ASK1、MKK3 and CX3CL1 protein expression（n=5，$\bar{x}\pm s$）

组别	IKKα	ASK1	MKK3	CX3CL1
空白组	1.030±0.278	0.178±0.046	0.905±0.241	0.686±0.288
模型组	0.051±0.012[a]	3.005±0.453[a]	0.280±0.031[a]	7.361±2.100[a]
大黄灵仙颗粒组	0.785±0.074[b]	0.360±0.075[b]	0.692±0.081	0.754±0.053[b]
p38MAPK组	1.423±0.304[bc]	0.471±0.117[b]	0.569±0.191	1.471±0.891[b]
NF-κB组	0.847±0.170[b]	0.864±0.337[b]	0.402±0.072	2.828±1.074[b]
NF-κB＋p38MAPK组	0.989±0.206[b]	0.898±0.266[b]	1.071±0.228[b]	2.860±1.178[b]
p38MAPK＋大黄灵仙颗粒组	0.524±0.140	0.456±0.032[b]	0.345±0.062	1.573±0.570[b]
NF-κB＋大黄灵仙颗粒组	0.579±0.335	7.437±0.121[bc]	1.301±0.452[bc]	2.225±1.095[b]
NF-κB＋p38MAPK＋大黄灵仙颗粒组	1.022±0.207[b]	0.392±0.077[b]	0.781±0.138	0.568±0.108[b]

注：与空白组比较，[a]$P<0.05$；与模型组比较，[b]$P<0.05$；与大黄灵仙颗粒组比较，[c]$P<0.05$。

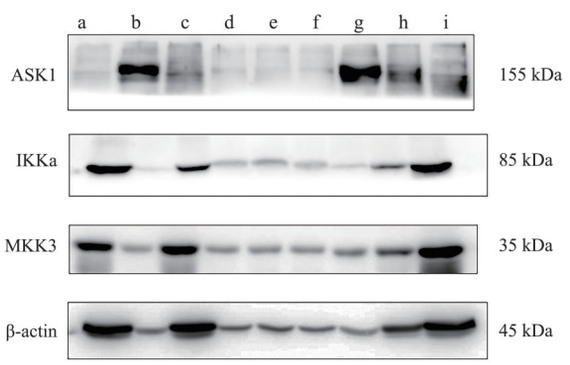

a. 空白组；b. 模型组；c. 大黄灵仙颗粒组；d. p38MAPK组；e. NF-κB组；f. NF-κB＋p38MAPK组；g. p38MAPK＋大黄灵仙颗粒组；h. NF-κB＋大黄灵仙颗粒组；i. NF-κB＋p38MAPK＋大黄灵仙颗粒组

图2　IKKα、ASK1、MKK3以及CX3CL1蛋白电泳图

Fig 2　Electrophoresis of IKKα, ASK1, MKK3, and CX3CL1 proteins

3　讨论

大黄灵仙方是用于治疗PIS的经验处方，临床与科研应用十多年，疗效显著。方中大黄、威灵仙具有清热利石、通腑导滞、疏肝破气之效，为君药，臣药以金钱草、郁金、柴胡、枳壳相配，四药合用，既有利湿退黄之功，又有疏肝理气、行气理滞之效，佐以芒硝、鸡内金、泽兰、磁石等功专平肝潜阳、通淋化石，以上诸药峻下之力较强，易伤正气，配黄芪益气补虚，补益肝胆脾胃之气，意在先安未受邪之地，甘草调和诸药、缓和药性作为使药。全方攻补兼施，共奏疏利肝胆、通腑排石之功。药理学证明：大黄、威灵仙能抑制白介素-6等炎性细胞因子释放，增强奥狄氏括约肌收缩能力，促进胆汁分泌，预防结石术后复发[10]。芒硝、鸡内金、泽兰、磁石可增强细胞增殖能力，降低炎症应激损伤以及改善胆道微环境，促进肝脏蛋白质分泌，使胆固醇转化为胆酸，保护肝胆功能[11-13]。金钱草、柴胡、枳壳、郁金等可提升毛细血管通透性，减少草酸钙沉积，介导炎症因子释放，具有抗炎、保肝利胆排石等作用[14-17]。

现代医学认为，胆道炎症是胆石症发病的关键病理环节，而炎症的发生与胆道感染互为因果[18]。据报道，LPS是诱发胆道感染的关键因素，可加重胆管细胞炎症反应[19]，引起结石复发率上升[21]。HE结果显示：模型组大鼠的胆管组织和细胞结构模糊，排列稀疏，形状、大小不规则，门管区存在大量炎症细胞浸润，可见大量细胞气球样变、坏死和水样变，与人类PIS的早期炎症表现相似[20]，提示造模成功。大黄灵仙颗粒组、p38MAPK组、NF-κB组、NF-κB＋p38MAPK组的胆管组织和细胞结构基本完整，排列规则，门管区小叶间胆管存在少量细胞淤血、炎性浸润和气球样变、坏死，胆管细胞稍有肿胀、水样变，损伤程度低于模型组，说明大黄灵

仙方和信号通路阻断剂均可减轻肝内胆管组织、细胞病理损伤。而p38MAPK＋大黄灵仙颗粒组、NF-κB＋大黄灵仙颗粒组、NF-κB＋p38MAPK＋大黄灵仙颗粒组的胆管细胞存在少许肿胀、水样变，门管区小叶间胆管与周围细胞见轻微淤血和炎性浸润，未出现气球样变和坏死，总病理评分较优于p38MAPK组、NF-κB组、NF-κB＋p38MAPK阻断剂组，说明信号阻断剂联合大黄灵仙方的治疗效果更优于单纯中药组或阻断剂组。

相关研究报道，信号通路的炎症应激反应与结石的形成与术后复发率呈正相关[22]。细胞在经典通路中受到炎症应激反应后，会激活NF-κB诱导性激酶，导致p-NF-κB被激活，从而活化IKK复合体，抑制IKKα、IKKβ组成的信号小体表达，促进p65蛋白磷酸化表达，加快胞浆内的NF-κB游离后进入细胞核与特定靶基因结合，进而调控靶基因转录，诱导下游炎症因子过度活化与翻译，造成细胞炎性损伤[23]。张曼等研究发现，通过抑制TLR4/NF-κB信号通路可有效逆转胆管细胞炎性反应[24]。本研究发现，模型组的IKKα蛋白表达量下降，提示经LPS诱导后模型组大鼠的NF-κB信号通路被激活，IKKα呈现出低表达状态，大鼠胆管细胞炎症反应增强。与模型组相比，分别给予大黄灵仙颗粒、P38MAPK信号阻断剂以及NF-κB信号阻断剂干预后，IKKα表达量均有不同程度上升，表明大黄灵仙颗粒可上调IKKα表达，阻碍其所介导的NF-κB信号通路进行信号传导，降低大鼠胆管组织炎症反应。

ASK1可同时激活丝裂原活化蛋白激酶3（MAP Kinase 3，MKK3）和p38丝裂原活化蛋白激酶（p38 mitogen-activated protein kinase，p38 MAPK），导致MAPK激酶介导的信号通路激活，进而调节下游因子诱导细胞凋亡、炎症和纤维化等信号传导[25]。相关研究报道，下调ASK1可显著改善小鼠的肝胆管细胞炎症和肝纤维化程度[26]。从蛋白和mRNA水平实验结果发现，模型组MKK3表达量下降，而ASK1表达量升高，证实了LPS诱导肝内胆管细胞炎症大鼠的肝胆管组织ASK1是高度激活的，提示大鼠胆管细胞炎症反应增强。分别给予大黄灵仙颗粒、信号阻断剂以及大黄灵仙方联合信号阻断剂干预后，ASK1表达量均有不同程度下调，而MKK3则升高，表明大黄灵仙颗粒和信号阻断剂可阻碍其所介导的MAPK信号通路，降低大鼠胆管组织炎症反应，其作用机制可能是通过蛋白激酶级联通路作用于肝内胆管炎症。

CX3CL1是CX3C趋化因子家族的唯一成员，通过结合唯一受体CX3CR1参与炎性疾病的发生、诱导和活化[27]。以往研究显示，胆管上皮细胞同时存在CX3CL1和CX3CR1表达，并均在胆汁淤积性肝病中表达上调[28]。本研究显示，CX3CL1表达水平在肝内胆管炎模型大鼠中均表现上调，这与Krishnan[28]的研究一致，说明CX3CL1参与调控肝内胆管炎症的进展，使用大黄灵仙颗粒联合信号阻断剂可有效下调CX3CL1水平表达，进一步表明大黄灵仙颗粒联合信号阻断剂可进一步抑制炎症信号通路的活化，降低炎症致石趋势，可能是防治PIS机制之一。

综上所述，初步推测大黄灵仙方可缓解LPS诱导的大鼠肝内胆管炎症反应，促进胆管细胞的修复，从而达到降低PIS发生及术后复发的目的，其作用机制可能与抑制NF-κB/MAPK信号通路中的IKKα、ASK1、MKK3以及CX3CL1关键炎症因子的活化有关。而大黄灵仙方作为传统中药复方，组方中的药物剂量、成分各不相同，药物靶点之间的作用效应尚未完全阐明，以至于无法彻底阐述其抗胆管炎症的作用机制。鉴于以上困难，未来笔者将继续探究并进一步筛选出大黄灵仙方中治疗PIS的主要有效成分。

作者贡献度说明：

俞渊：负责研究选题、论文修改和定稿；庞浇安：负责写作；叶桂源、罗艳萍：负责数据收集与分析；李承积、陈伟棠、滕金豪、刘春丽、肖丽君：负责文献检索。所有作者声明不存在利益冲突关系。

参考文献

1 Liu B, Cao PK, Wang YZ, et al. Modified percutaneous transhepatic papillary balloon dilation for patients with refractory hepatolithiasis[J]. World J Gastroenterol, 2020,26(27):3929-3937.

2 谢功勋，史凤霞，李艳春，等.肝内胆管结石及其相关的隐匿性胆管细胞癌的临床病理学特征分析[J].中华病理学杂志，2021,50(4):388-390.
Xie GX, Shi FX, Li YC, et al. Analysis of clinicopathological characteristics of intrahepatic bile duct stones and related occult cholangiocarcinoma[J]. Chin J Pathol, 2021, 50(4): 388-390.

3 Peng JX, Wang LZ, Diao JF, et al. Major hepatectomy for primary hepatolithiasis: A comparative study of laparoscopic versus open treatment[J]. Surg Endosc, 2018, 32(10):4271-4276.

4 王帅，任昊桢，汤宁，等.机器人、腹腔镜以及开腹肝切除术治疗肝内胆管结石的对比研究[J].南京医科大学

学报(自然科学版),2021,41(1):82-87.
Wang S, Ren HZ, Tang N, et al. Comparative study of robotic, laparoscopic and open hepatectomy in the treatment of intrahepatic bile duct stones[J]. J Nanjing Med Univ (Natural Science Edition), 2021, 41(1): 82-87.

5 任江平,邱锦飞,邹杨,等.胆道菌群导致原发性肝内胆管结石形成机理的研究进展[J].临床肝胆病杂志,2022,38(2):477-482.
Ren JP, Qiu JF, Zou Y, et al. Research progress on the formation mechanism of primary intrahepatic bile duct stones caused by biliary flora [J]. J Clin Hepatob Dis, 2022, 38(2): 477-482.

6 庞浇安,俞渊,陈伟棠,等.基于IL-6/JAK/STAT3信号通路探讨大黄灵仙方缓解胆管细胞炎性反应的作用机制[J].海南医学院学报,2023,29(10):728-737.
Pang JA, YU Y, Chen WT, et al. Investigation of the mechanism of action of Rhubarb Lingxian Formula in alleviating inflammatory response of bile duct cells based on IL-6/JAK/STAT3 signaling pathway [J]. J Hainan Med Univ, 2023, 29(10): 728-737.

7 吴华帅,俞渊,陈金梅,等.基于TLR4/MyD88信号通路探讨大黄灵仙方缓解胆管细胞炎症反应的作用研究[J].中医药学报,2020,48(5):9-13.
Wu HS, Yu Y, Chen JM, et al. Study on the effect of Dahuang Lingxian Recipe in alleviating the inflammatory response of bile duct cells based on the TLR4/MyD88 signaling pathway[J].J Tradit Chin Med,2020,48(5):9-13.

8 俞渊,尹星,唐乾利,等.大黄灵仙方调控NF-κB信号通路相关因子基因影响胆管细胞炎性反应的研究[J].时珍国医国药,2020,31(5):1034-1037.
Yu Y, Yin X, Tang QL, et al. Research on how Dahuang Lingxian Recipe regulates NF-κB signaling pathway-related factor genes and affects the inflammatory response of bile duct cells [J]. Shizhen Tradit Chin Med,2020,31(5):1034-1037.

9 陈伟棠,俞渊,庞浇安,等.大黄灵仙方调控胆管细胞炎症的作用及机制研究[J].环球中医药,2024,17(2):209-216.
Chen WT, YU Y, Pang JA, et al. Study on the effect and mechanism of Rhubarb Lingxian formula in regulating bile duct cell inflammation [J]. Global Chin Med, 2024, 17(2): 209-216.

10 赵继荣,杨文通,陈文,等.威灵仙有效化学成分及镇痛机制研究进展[J].中华中医药学刊,2022,40(9):9-12.
Zhao JR, Yang WT, Chen W, et al. Research progress on the effective chemical components and analgesic mechanism of Clematis [J]. Chin J Tradit Chin Med, 2022, 40(9): 9-12.

11 徐良峰,汪海,李万海.生大黄与芒硝内服外敷治疗重症急性胰腺炎的临床疗效分析[J].黑龙江医药,2020,33(5):1114-1116.
Xu LF, Wang H, Li WH. Analysis of the clinical efficacy of oral and external application of raw rhubarb and thenardite in the treatment of severe acute pancreatitis [J]. Heilongjiang Med, 2020, 33(5): 1114-1116.

12 陈佳,沈梦菲,张伟,等.重构本草——鸡内金[J].吉林中医药,2023,43(2):229-231.
Chen J, Shen MF, Zhang W, et al. Reconstruction of Materia Medica - Gallus gallus gallinae [J]. Jilin Tradit Chin Med, 2023, 43(2): 229-231.

13 朱禹奇,张贵鑫,吕铄言等.矿物药磁石的炮制及药理作用研究进展[J].矿物学报,2022,42(4):541-546.
Zhu YQ, Zhang GX, Lu SY, et al. Research progress on the processing and pharmacological effects of mineral medicine magnets [J]. Acta Mineral Sinica, 2022, 42(4): 541-546.

14 李泽宇,郝二伟,杜正彩,等.桂郁金研究进展及基于质量标志物的保肝、抗肿瘤机制分析[J].中国中药杂志,2022,47(7):1739-1753.
Li ZY, Hao EW, Du ZC, et al. Research progress of Guiyujin and analysis of hepatoprotective and anti-tumor mechanisms based on quality markers[J].Chin J Tradit Chin Med,2022, 47(7):1739-1753.

15 李力恒,陈丽萍,胡晓阳,等.柴胡的化学成分及药理作用研究进展[J].中医药学报,2023,51(2):109-112.
Li LH, Chen LP, Hu XY, et al. Research progress on the chemical components and pharmacological effects of Bupleurum[J].J Tradit Chin Med,2023,51(2):109-112.

16 赵思宇.基于化学分类法探讨橘属植物的物质基础及枳实、枳壳不同抗炎作用[D].北京中医药大学,2018.
Zhao SY. Discussion on the material basis of Tangerine plants and the different anti-inflammatory effects of Citrus aurantium and Citrus aurantium husk based on chemical classification[D].Beijing Univ Chin Med,2018.

17 邱宏聪,刘布鸣,张华等.复方金钱草颗粒的二次开发研究进展[J].广西科学,2022,29(1):45-51.
Qiu HC, Liu BM, Zhang H, et al. Research progress on the secondary development of Compound Desmodium Granules [J].Guangxi Sci, 2022, 29(1): 45-51.

18 Cai X, Peng Y, Gong Y, et al. Variations of bile bacterial community alongside gallstone disease progression and key taxa involved in poor outcomes after endoscopic surgery[J]. Eur J Med Res, 2023,28(1):313.

19 单佳铃,程虹毓,文乐,等.TLR/MyD 88/NF-κB信号通

路参与不同疾病作用机制研究进展[J].中国药理学通报,2019,35(4):451-455.
Shan JL, Cheng HY, Wen L, et al. Research progress on the mechanisms of TLR/MyD 88/NF-κB signaling pathway involved in different diseases [J]. Chin Pharmacol Bull,2019,35(4):451-455.

20 Wang G, Zhang H, Zhou Z, et al. AQP3-mediated activation of the AMPK/SIRT1 signaling pathway curtails gallstone formation in mice by inhibiting inflammatory injury of gallbladder mucosal epithelial cells[J]. Mol Med, 2023,29(1):116.

21 徐原.肝内胆管结石相关性肝内胆管细胞癌的临床病理特征及预后分析[J].临床检验杂志(电子版),2018,7(4):588-589.
Xu Y. Clinicopathological characteristics and prognosis analysis of intrahepatic cholangiocarcinoma related to intrahepatic bile duct stones [J]. J Clin Lab Sci (Electronic Edition),2018, 7(4):588-589.

22 单秋旺,霍鹏,李琳琳,等.中药消炎利胆汤联合常规西药对胆结石微创术后患者胆囊功能、炎性因子和临床疗效的影响[J].湖南中医药大学学报,2019,39(11):1399-1402.
Shan QW, Huo P, Li LL, et al. Effects of traditional Chinese medicine Xiaoyanlidan Decoction combined with conventional western medicine on gallbladder function, inflammatory factors and clinical efficacy in patients after minimally invasive surgery for gallstones [J]. J Hunan Univ Tradit Chin Med,2019,39(11):1399-1402.

23 Yang C, Feng Q, Liao H, et al. Anti-diabetic nephropathy activities of polysaccharides obtained from termitornyces albuminosus *via* regulation of NF-κB signaling in db/db mice[J]. Int J Mol Sci, 2019,20(20):5205.

24 张曼,戴建业,张齐等.基于TLR4/NF-κB/MAPK信号通路探讨大黄灵仙方对胆管细胞炎性反应的影响效果[J].中华中医药学刊,2021,39(11):20-24,266.
Zhang M, Dai JY, Zhang Q, et al. To explore the effect of Dahuang Lingxian Recipe on the inflammatory response of bile duct cells based on the TLR4/NF-κB/MAPK signaling pathway[J]. Chin J Tradit Chin Med, 2021,39(11):20-24,266.

25 Li H, Yang Q, Huang Z, et al. Dual-specificity phosphatase 12 attenuates oxidative stress injury and apoptosis in diabetic cardiomyopathy *via* the ASK1-JNK/p38 signaling pathway[J]. Free Radic Biol Med, 2022,192:13-24.

26 王胜菊,秦帅,郭银雪,等.基于ROS-ASK1-JNK/NF-κB通路探讨三才连梅颗粒调控2型糖尿病合并非酒精性脂肪肝肝细胞凋亡水平的研究[J].世界科学技术-中医药现代化,2023,25(8):2684-2691.
Wang SJ, Qin S, Guo YX, et al. Study on the effect of Sancai Lianmei Granules on the regulation of hepatocyte apoptosis in type 2 diabetes combined with non-alcoholic fatty liver disease based on the ROS-ASK1-JNK/NF-κB pathway [J]. World Sci Technol - Modern Tradit Chin Med, 2023, 25(8): 2684-2691.

27 Zhuang Q, Ou J, Zhang S, et al. Crosstalk between the CX3CL1/CX3CR1 axis and inflammatory signaling pathways in tissue injury[J]. Curr Protein Pept Sci, 2019,20(8):844-854.

28 Krishnan A, Ozturk NB, Cutshaw KA, et al. Tumor necrosis factor-related apoptosis-inducing ligand (TRAIL) deletion in myeloid cells augments cholestatic liver injury [J]. Sci Rep, 2024,14(1):2145.

[**本文编辑**] 邹 洲 宋睿璞 朱金月