DOI:10.13210/j.cnki.jhmu.20241023.001
网络出版地址:https://link.cnki.net/urlid/46.1049.R.20241023.1044.002

多环芳烃菲对C57BL/6J雌鼠肝脏组织的损伤研究

张乃凡[1],鲁 英[2,3,4]✉,储海燕[5]

(1.新疆医科大学公共卫生学院,新疆 乌鲁木齐 830011;2.海南医科大学公共卫生学院,海南 海口 571199;3.海南医科大学Heinz Mehlhorn院士工作站,海南 海口 571199;4.海南医科大学海南省创伤与灾害救援重点实验室,海南 海口 571199;5.南京医科大学公共卫生学院劳动卫生与环境卫生学系,江苏 南京 211166)

[摘要] **目的**:探究菲(Phe)暴露对雌鼠肝脏组织的损伤。**方法**:40只C57BL/6J雌鼠,随机分为4组,分别为对照组(5 μL/g玉米油),Phe染毒低、中、高剂量组(依次分别为60、600、6 000 μg/kg),每组10只。连续灌胃染毒3周。采用尾尖采血测雌鼠空腹血糖(FPG)。染毒结束,麻醉后摘取肝脏称重。比色法检测雌鼠血清中甘油三酯(TG)、总胆固醇(TC)、低密度脂蛋白(LDL)、高密度脂蛋白(HDL)、谷草转氨酶(AST)及谷丙转氨酶(ALT)水平。同时对雌鼠肝脏组织进行形态学苏木精-伊红染色、ROS荧光染色及透射电镜超微结构观察。**结果**:中、高剂量Phe染毒组雌鼠血清ALT水平均高于对照组($P<0.01$);低、中、高剂量组血清TG与TC含量低于对照组($P<0.05$),FPG水平高于对照组($P<0.05$);高剂量组HDL水平高于对照组($P<0.01$);中剂量组LDL水平高于对照组($P<0.01$)。病理切片显示,染毒组雌鼠肝细胞肿胀,部分肝细胞出现灶状坏死。荧光显微镜观察发现,与对照组相比,低、中、高剂量组荧光强度增强。透射电镜结果显示,随着Phe染毒剂量的增加,雌鼠肝细胞内线粒体损伤加重、线粒体自噬增多、自噬溶酶体数量增加。**结论**:Phe暴露可造成雌鼠糖脂代谢紊乱及肝脏组织发生病理改变,随着染毒剂量的增加肝脏组织损伤进一步加深。

[关键词] 菲;肝脏组织;氧化损伤;线粒体自噬
[中图分类号] R994.6 [文献标志码] A [文章编号] 2097-5953(2025)06-0408-07

Study on liver injury of C57BL/6J female mice induced by polycyclic aromatic phenanthrene

ZHANG Naifan[1], LU Ying[2,3,4]✉, Chu Haiyan[5]

(1. *School of Public Health, Xinjiang Medical University, Urumqi* 830011, *China*; 2. *School of Public Health, Hainan Medical University, Haikou* 571199, *China*; 3. *Heinz Mehlhorn Academician Workstation, Hainan Medical University, Haikou* 571199, *China*; 4. *Hainan Provincial Key Laboratory of Trauma and Disaster Rescue, Hainan Medical University, Haikou* 571199, *China*; 5. *Department of Labor Health and Environmental Health, School of Public Health, Nanjing Medical University, Nanjing* 211166, *China*)

[*Foundation Project*]: *This study was supported by the National Natural Science Foundation of China* (81960580), *Natural Science Foundation Project of Hainan Province* (821*RC*742) *and Hainan Medical University Introduced Talents to Start Scientific Research* (*XRC*202028)

[*Author*]: *ZHANG Naifan*, *E-mail*: 1830487645@qq.com.
[*Correspondence to*]: *LU Ying*, *Professor*, *E-mail*: 316139862@qq.com.

Received: 2024-08-09 *Revised*: 2024-10-11 *JHMU*, 2025;31(6):408-414

View from specialist: It is creative, and of certain scientific and educational value.

[Abstract] **Objective**: To investigate the damage of phenanthrene (Phe) exposure to the liver tissue of female mice. **Methods**: A total of 40 female C57BL/6J mice were randomly divided into 4 groups, namely a control group (5 μL/g corn oil) and low-, medium-, and high-dose Phe groups (60, 600, and 6 000 μg/kg, respectively), with 10 mice in each group and continuous gavage for 3 weeks. The fasting blood glucose (FPG) of female mice was measured by blood sampling at the tip of the tail. Upon

[基金项目] 国家自然科学基金项目(81960580);海南省自然科学基金项目(821RC742);海南医科大学引进人才科研启动经费资助(XRC202028)

[作者简介] 张乃凡,E-mail: 1830487645@qq.com。
[通讯作者] 鲁英,教授,E-mail: 316139862@qq.com。

[收稿日期] 2024-08-09 [修回日期] 2024-10-11 网络出版时间:2024-10-23 16:15:14

completion of the poisoning procedure, the liver is removed and weighed following anesthesia administration. The serum levels of triglycerides (TG), total cholesterol (TC), low-density lipoprotein (LDL), high-density lipoprotein (HDL), aspartate aminotransferase (AST) and alanine aminotransferase (ALT) were detected by colorimetric method. At the same time, morphological hematoxylin-eosin staining, ROS fluorescence staining, and ultrastructure observation were carried out on the liver tissues of female mice. **Results**: The serum levels of ALT in the medium- and high-dose Phe groups were higher than those in the control group ($P<0.01$). The serum TG and TC contents in the low-, medium-, and high-dose groups were lower than those in the control group ($P<0.05$), and the levels of FPG were higher than those in the control group ($P<0.05$). The level of HDL in the high-dose group was higher than that in the control group ($P<0.01$). The LDL level in the middle-dose group was higher than that in the control group ($P<0.01$). Pathological sections showed that the hepatocytes of the infected female rats were swollen, and some hepatocytes showed focal necrosis. Fluorescence microscopy showed that compared to the control group, the fluorescence intensity of the low-, medium-, and high-dose groups was enhanced. The results of transmission electron microscopy showed that increased Phe dose aggravated the mitochondrial damage in the hepatocytes of female mice, and the number of mitophagy was increased, as well as the number of autophagy lysosomes. **Conclusion**: Phe exposure can cause glucose and lipid metabolism disorders and pathological changes in liver tissue in female mice, and the liver tissue damage is further deepened with the increase of toxic dose.

[**Key words**] Phenanthrene; Liver tissue; Oxidative damage; Mitophagy

多环芳烃(polycyclic aromatic hydrocarbons, PAHs)是一类来源广泛,不易分解并且具有生物累积性的持久性有机污染物。相较于高分子量的多环芳烃,低分子量PAHs(含2~3个苯环)如萘、蒽和菲等,更易挥发,水溶性较高因此更容易发生生物降解[1],可以通过吸入、皮肤接触和摄入等多种暴露途径被生物体吸收,并引起急、慢性毒性作用[2]。三环PAHs菲(phenanthrene,Phe)是环境和人体中最常见的PAHs之一,空气、饮用水和食物中都检测到了大量的菲存在[3],70%以上菲的暴露来源通过饮食摄入[4]。

PAHs暴露可能引起机体出现肝脏损伤[5],肝脏组织是重要的器官之一,参与调节全身葡萄糖和脂质代谢[6]。同时肝组织内含有丰富的线粒体,线粒体损伤是肝细胞损伤的重要原因之一[7],与脂肪细胞代谢[8]及胰岛β细胞稳态[9]紧密相关,线粒体可以通过选择性自噬确保受损或功能失常的线粒体被识别、隔离并最终降解,维持线粒体稳态[10]。因线粒体具有母系遗传的特点,研究雌性在毒物作用下肝脏线粒体的改变,不仅有助于了解毒物的作用机制,也可为亲代暴露对子代的影响提供参考[11]。

本研究以低环PAHs的代表Phe灌胃染毒C57BL/6J雌鼠,沿用郭娇娇等[12]的剂量设计,通过检测小鼠血清糖脂代谢指标及对肝脏组织形态学、超微结构损伤的观察,为探索低环PAHs菲暴露对肝脏氧化损伤提供依据。

1 材料与方法

1.1 实验动物

本研究选取海南医科大学实验动物中心提供的SPF级健康8周龄雌性C57BL/6J小鼠40只,体重范围17~19 g,饲养于海南医科大学动物实验室,本研究获得海南医科大学伦理委员会批准,符合伦理学规定,动物伦理审批编号:HYLL-2024-261。

1.2 动物分组及染毒

饲养条件室内温度(23±3)℃,相对湿度(50±10)%,实验小鼠自由摄食饮水,适应性喂养1周后,将雌鼠随机分为4组,每组10只,参照郭娇娇[12]同品系小鼠的研究,设置对照组、低剂量组(60 μg/kg)、中剂量组(600 μg/kg)、高剂量组(6 000 μg/kg)分别模拟污染环境暴露、恶劣环境暴露、预测更高浓度的Phe对子代可能带来的风险。将固体Phe溶于玉米油中,按上述所需剂量配制,每克小鼠体重灌胃5 μL暴露液,每3 d清晨灌胃1次,连续21 d。对照组按照每克小鼠体重给予5 μL玉米油,各组均给予相同饲料及饲养环境,末次给药12 h后取血和肝脏进行检测。

1.3 实验试剂及仪器

Phe(P816073,>99%,上海麦克林生化科技股份有限公司);苏木素-伊红(H&E)染色液(BL700A,biosharp);血脂四项(HDL、LDL、TC、TG)及肝功能(AST、ALT)检测试剂盒(南京建成生物工程研究所);血糖仪(强生稳捷OneTouch);石蜡切片机(Epredia公司Excelsior AS);冰冻切片机(Thermo,HM525)。

1.4 实验指标检测

1.4.1 小鼠体重、空腹血糖及脏器指数检测 每次灌胃时记录小鼠体重变化,观察进食及精神状态,采用尾尖断尾采血法,测空腹血糖浓度(mmol/L)(适应期结束1次,染毒期每周1次,处死前1次)。染毒结束处死小鼠,取肝脏称重,取材固定,放入-80 ℃冰箱保存。脏器指数=(脏器质量/小鼠体质量)×100%。

1.4.2　小鼠血清生化指标检测　末次给药12 h后，异氟烷麻醉，摘取眼球取血；4 ℃，3 500 r/min离心15 min，取上清，检测血脂四项（HDL、LDL、TC、TG）及肝功能（AST、ALT）水平。

1.4.3　小鼠肝脏H&E染色　将小鼠新鲜肝脏固定于4%多聚甲醛溶液中，依次进行脱水-包埋-切片-脱蜡，H&E染色，光学显微镜200×下观察。

1.5　ROS荧光染色

取小鼠新鲜肝脏组织，添加OCT包埋剂至完全覆盖组织，放到冰切机至完全凝固开始切片，滴加ROS染液，DAPI复染细胞核后避光孵育，封片。荧光显微镜下观察并采集图像。

1.6　透射电镜

观察各组小鼠肝脏组织结构，取小鼠的肝脏组织1 mm^3大小于2.5%的戊二醛溶液中固定，透射电子电镜（HT7800/HT7700）下观察并拍照。

1.7　统计学处理

采用PSS26.0统计软件，计量资料以均数±标准差（$\bar{x}\pm s$）表示，单因素方差分析，组间两两比较时采用LSD检验，$P<0.05$为差异有统计学意义。

2　结果

2.1　各组雌鼠体重及脏器系数的比较

Phe暴露于雌鼠后，比较各组雌鼠体重、肝脏脏器系数未发现统计学差异（$P>0.05$），见表1。

表1　各组雌鼠体重及脏器系数比较（$\bar{x}\pm s$，n=10）

Tab 1　Comparison of body weight and organ coefficient of female mice in each group（$\bar{x}\pm s$，n=10）

组别	雌鼠体重(g)	雌鼠肝脏(%)
对照组	20.35±0.36	5.00±0.29
低剂量组	19.82±0.22	5.06±0.12
中剂量组	19.72±0.47	4.92±0.16
高剂量组	20.61±0.26	4.94±0.16
F	1.564	0.117
P	0.215	0.949

2.2　雌鼠血清中肝功能指标检测

雌鼠中、高剂量组ALT水平分别与对照组比较，差异有统计学意义（$P<0.01$），见表2。

表2　雌鼠血清肝功能指标比较（U/L，$\bar{x}\pm s$，n=10）

Tab 2　Comparison of serum liver function indexes in female mice（U/L，$\bar{x}\pm s$，n=10）

组别	ALT	AST
对照组	15.23±1.52$^{\#\#}$	50.10±4.22
低剂量组	16.20±1.42$^{\#\#}$	48.46±4.35
中剂量组	24.66±1.68**	60.26±5.80
高剂量组	25.98±2.23**	63.61±5.56
F	10.274	2.201
P	<0.001	0.105

注：与对照组比较，$^{**}P<0.01$；与高剂量组比较，$^{\#\#}P<0.01$。

2.3　雌鼠血清中空腹血糖、血脂四项指标检测

雌鼠血清中各剂量组TG、TC及FPG水平与对照组比较，差异均有统计学意义（$P<0.05$）；HDL水平6 000 μg/kg组与对照组比较，差异有统计学意义（$P<0.01$）；LDL水平600 μg/kg组与对照组比较，差异有统计学意义（$P<0.01$），见表3。

表3　雌鼠血清中血糖、血脂四项指标比较（mmol/L，$\bar{x}\pm s$，n=10）

Tab 3　Comparison of serum blood glucose and blood lipids in female mice（mmol/L，$\bar{x}\pm s$，n=10）

组别	TG	TC	HDL	LDL	FPG
对照组	0.76±0.03$^{\#}$	1.97±0.07$^{\#\#}$	3.40±0.30$^{\#\#}$	0.91±0.08	4.46±0.08$^{\#\#}$
低剂量组	0.62±0.02*	1.34±0.04$^{**\#\#}$	3.93±0.15	0.93±0.04	5.75±0.07**
中剂量组	0.42±0.02$^{**\#}$	1.13±0.06**	3.66±0.20$^{\#}$	1.70±0.15$^{**\#}$	5.13±0.08*
高剂量组	0.59±0.04*	1.06±0.03**	4.28±0.14**	1.13±0.09	5.66±0.05**
F	20.245	64.935	3.287	14.197	7.110
P	<0.001	<0.001	0.032	<0.001	0.001

注：与对照组比较，$^{*}P<0.05$，$^{**}P<0.01$；与高剂量组比较，$^{\#}P<0.05$，$^{\#\#}P<0.01$。

2.4　小鼠肝脏组织标本的光镜下组织病理学观察

H&E染色显示，对照组小鼠肝细胞形态正常，肝小叶结构清晰，肝索排列整齐；各染毒剂量组均出现不同程度的肝细胞肿胀，中剂量组可见部分肝细胞变性，点状坏死；高剂量组可见部分肝细胞坏死结构消失，被淋巴细胞增生灶取代，呈灶状坏死，见图1。

2.5　ROS荧光染色图片

原位免疫荧光染色（蓝色：DAPI染色的细胞核；绿色：荧光素标记的ROS阳性表达）显示：与对照组相比，低、中、高剂量组ROS绿色荧光依次增强，提示肝脏组织内ROS水平随着染毒剂量的增加而升高，见图2。

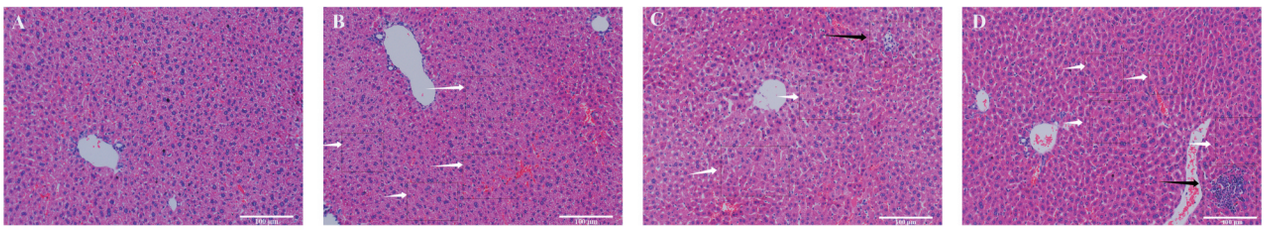

A:对照组;B:低剂量组(60 μg/kg);C:中剂量组(600 μg/kg);D:高剂量组(6 000 μg/kg);图中黑色箭头所指为肝细胞坏死;白色箭头为肝细胞肿胀;低剂量组肝细胞肿胀变性;中剂量组肝细胞肿胀+肝细胞点状坏死;高剂量组肝细胞肿胀+肝细胞灶状坏死

图1 Phe暴露对雌鼠肝脏形态的影响(×200)

Fig 1 Effect of Phe exposure on liver morphology in female mice (×200)

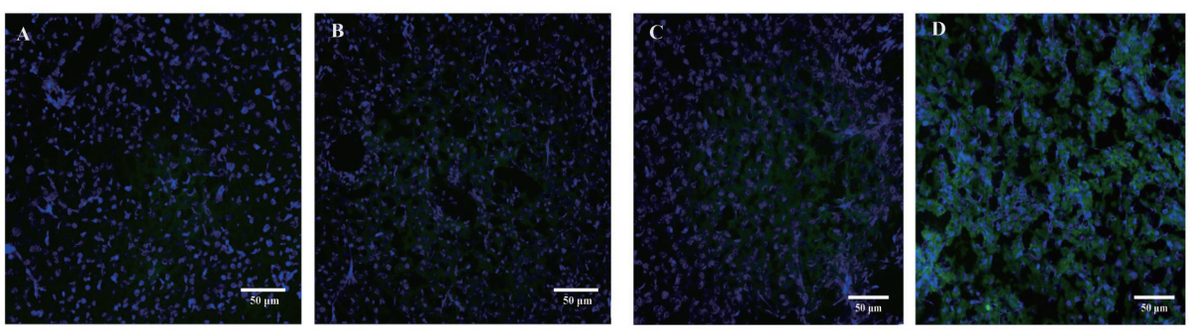

A:对照组;B:低剂量组(60 μg/kg);C:中剂量组(600 μg/kg);D:高剂量组(6 000 μg/kg)

图2 不同Phe暴露组雌鼠肝脏原位ROS荧光染色图(标尺=50 μm,×20)

Fig 2 In situ ROS fluorescence staining of the liver of female mice in different Phe exposed groups (Scale bar=50 μm, ×20)

2.6 透射电镜观察肝脏组织超微结构

透射电镜结果显示,对照组小鼠肝细胞中可见单个单层膜包裹双层膜线粒体自噬结构;60 μg/kg组可见线粒体自噬及多个自噬溶酶体;600 μg/kg组线粒体双层膜溶解出现明显损伤、肝细胞内部存在多个线粒体空泡,同时可见自噬溶酶体吞噬脂滴;6 000 μg/kg组线粒体损伤、双层膜破裂,内部发生线粒体自噬,自噬溶酶体数量明显增加,见图3。

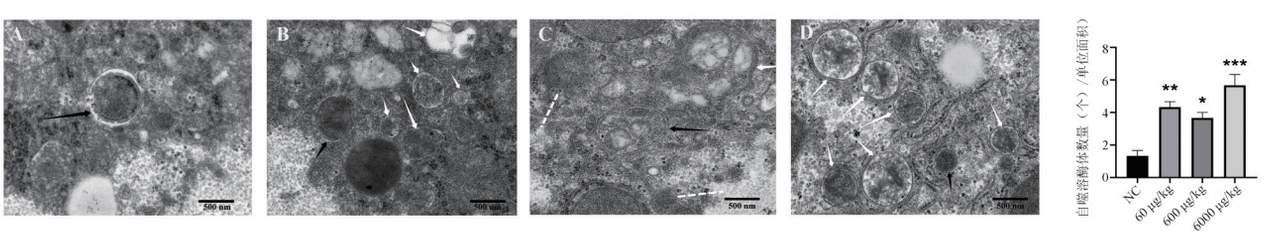

A:对照组;B:低剂量组(60 μg/kg);C:中剂量组(600 μg/kg);D:高剂量组(6 000 μg/kg);图中黑色箭头所指为线粒体自噬;白色箭头为自噬溶酶体,其中图C右上角为正在被自噬溶酶体吞噬的脂滴;白色虚线指向损伤线粒体;与对照组比较,$^{*}P<0.05$,$^{**}P<0.01$,$^{***}P<0.001$

图3 各组小鼠肝脏细胞线粒体自噬溶酶体数量分布情况(标尺=500 nm,×20 000)

Fig 3 Distribution of mitochondrial autophagic lysosomes in mice liver cells in each group (Scale bar=500 nm, ×20 000)

3 讨论

肝脏是人体的主要代谢器官,易受到损伤,同时具有免疫、储存、调节和解毒等功能[13]。已有水生生物实验证明Phe具有肝脏毒性,表现为肝细胞肿大,细胞核萎缩变形,肝细胞空泡化、肝组织坏死等现象[14]。斑马鱼长期暴露于高浓度Phe(100 μg/L)环境中,肝组织出现肝细胞不规则、细胞核萎缩等明显损伤[15]。本研究中染毒的C57BL/6J小鼠肝脏H&E染色切片也出现了明显肝细胞损伤改变,各剂量组均出现不同程度的肝细胞肿胀,中、高剂

量组分别出现肝细胞的点状及局灶性坏死。

同时，本研究中Phe暴露导致中、高剂量组雌鼠血清中ALT水平明显上升，而AST水平无明显变化。ALT主要存在于肝细胞的细胞浆内，因此当肝细胞受损时，ALT会释放进入血液中。而AST不仅存在于肝细胞，还存在于心肌、骨骼肌和其他器官，其特异性低于ALT。当血清ALT水平升高而AST水平没有显著变化时，提示肝脏细胞浆的损伤，临床多见于轻度肝细胞损伤或初期肝炎，因为ALT主要存在于细胞浆中，而AST既存在于细胞浆也存在于细胞器（如线粒体）中。如果损伤较轻，可能只会释放出细胞浆中的ALT，而不引起AST的显著升高。这种情况提示肝脏损伤可能较为局限，且不涉及严重的细胞器损伤。通过透射电镜观察线粒体没有出现明显的损伤改变，但自噬溶酶体随剂量增加有所增加，线粒体可能通过自噬调节减少对自身细胞器的损伤。

本研究结果显示，各剂量组小鼠血清FPG、TC、TG均与对照组存在统计学差异；中剂量组LDL水平、高剂量组HDL水平均高于对照组，提示：Phe暴露在一定程度上影响了小鼠的糖、脂代谢。有研究表明，长期暴露于Phe的环境中可引起小鼠肝脏脂质代谢紊乱[16]。对新生大鼠皮下注射低浓度Phe，降低了新生大鼠肝重、肝体指数和肝细胞体积，发生氧化应激反应，诱导肝脏炎症反应，从而引发肝脏脂肪变性，导致脂肪性肝炎和肝纤维化[17]。此外，Phe暴露还可通过表观遗传修饰影响脂肪因子相关基因的表达，干扰脂肪细胞因子的分泌，使小鼠出现非肥胖的胰岛素抵抗[18]。本研究剂量组小鼠体重无明显改变但FPG水平升高，可能发生了非肥胖性胰岛素抵抗。有研究发现炎性介质可以影响脂蛋白及脂蛋白酶活性，导致LDL和HDL的合成、分解或清除过程失衡，干扰正常的脂质代谢途径[19]，本研究在中、高剂量组分别出现了LDL、HDL的增高，具体机制需进一步探索。

Phe在生物体中引发氧化应激[20]，有研究发现人肝癌细胞（HepG2）暴露于Phe比暴露于苯并[b]荧蒽（B[b]F）产生更多活性氧ROS[21]。Phe暴露对金灰色鳚鱼造成具有遗传毒性的DNA损伤，影响其幼体早期生长发育[22]，高浓度的Phe暴露下，河鲀幼鱼的肝脏结构严重破坏，肝细胞的空泡化，线粒体形态和数量发生了改变[23]，线粒体功能受损会造成氧化应激增强[24]。本研究中各剂量组小鼠的ROS荧光强度明显增强，提示随着剂量的增高组织内氧化损伤逐步增强。利用透射电镜观察肝细胞超微结构，发现随着Phe暴露水平增加，各剂量组小鼠肝细胞中线粒体出现不同程度的肿胀，可见自噬溶酶体，提示Phe暴露可能激活了线粒体自噬。结合电镜视野下自噬溶酶体平均数量统计发现，中剂量组自噬溶酶体数量虽然高于对照组，却比低剂量组少，在形态学上出现线粒体空泡增多的现象，推测可能在自噬进行过程中，自噬溶酶体中损伤的线粒体被迅速处理，导致自噬溶酶体数量的暂时减少。自噬溶酶体数量的改变是一个复杂的过程，涉及多种细胞内信号通路和分子机制的调控[25]，如自噬相关蛋白ATG、LC3、Bcl-2，自噬受体p62/SQSTM1及PINK1/Parkin信号通路的改变[26]，需进一步在分子领域探究。

综上所述，Phe在实验剂量下可引起肝脏结构的改变，并引起雌鼠血清中ALT水平升高，但这种改变偏早期，可在一定程度上通过氧化损伤激活线粒体自噬。本研究对小鼠血清中的脂质代谢和肝脏损伤指标进行测定，从组织病理切片到氧化损伤的组织原位检测，再到细胞超微结构中线粒体及自噬溶酶体的观察，对Phe所造成的肝脏损伤及可能的机制进行了探索和较为直观的呈现，为揭示毒效应的分子机制及微观领域探索提供研究基础。本课题组后续还将检测各组小鼠肝脏组织中相关自噬蛋白及基因的表达水平，为探究Phe暴露相关的分子机制研究寻找更全面的证据。

作者贡献度说明：

张乃凡：设计实验方案，实施研究过程，撰写论文；鲁英：提出研究选题，论文撰写指导及经费支持；储海燕：对论文内容进行修改完善。

所有作者声明文章内容不存在利益冲突。

参考文献

1 Mallick S, Chakraborty J, Dutta TK. Role of oxygenases in guiding diverse metabolic pathways in the bacterial degradation of low-molecular-weight polycyclic aromatic hydrocarbons: A review[J]. Crit Rev Microbiol, 2011, 37(1): 64-90.

2 Lee K, Raverty S, Cottrell P, et al. Polycyclic aromatic hydrocarbon (PAH) source identification and a maternal transfer case study in threatened killer whales (*Orcinus orca*) of British Columbia, Canada[J]. Sci Rep, 2023, 13(1): 22580.

3 Llobet JM, Falcó G, Bocio A, et al. Exposure to polycyclic aromatic hydrocarbons through consumption of edible marine species in Catalonia, Spain[J]. J Food Prot, 2006, 69(10): 2493-2499.

4 Machado AA, Hoff ML, Klein RD, et al. Oxidative stress and DNA damage responses to phenanthrene exposure in the estuarine guppy *Poecilia vivipara*[J]. Mar Environ Res, 2014, 98: 96-105.

5 Zhou S, Guo C, Dai Y, et al. Association between polycyclic aromatic hydrocarbon exposure and liver function: The mediating roles of inflammation and oxidative stress[J]. Environ Pollut, 2024, 342: 123068.

6 彭斐.肝脏TETs的糖脂代谢功能研究[D].长春：吉林大学，2022.
Peng F. Study on the metabolic function of TETs in liver[D]. Changchun: Jilin Univeristy, 2022.

7 Chen P, Yao L, Yuan M, et al. Mitochondrial dysfunction: A promising therapeutic target for liver diseases[J]. Genes Dis, 2023, 11(3): 101115.

8 Zhou L, Yu M, Arshad M, et al. Coordination among lipid droplets, peroxisomes, and mitochondria regulates energy expenditure through the CIDE-ATGL-PPARα pathway in adipocytes[J]. Diabetes, 2018, 67(10): 1935-1948.

9 王悦，刘率男，申竹芳.线粒体-内质网动态关联与胰岛β细胞功能稳态[J].药学学报，2017，52(5)：667-672.
Wang Y, Liu S, Shen Z. Dynamic associations of mitochondria-endoplasmic reticulum in maintenance of pancreatic beta cell homeostasis[J]. Acta Pharm Sin, 2017, 52(5): 667-672.

10 潘萌，史晓燕.线粒体自噬在肝脏相关疾病发生发展中的作用[J].临床肝胆病杂志，2024，40(2)：413-418.
Pan M, Shi X. Role of mitophagy in the development and progression of liver-related diseases[J]. J Clin Hepatol, 2024, 40(2): 413-418.

11 Lee W, Zamudio-Ochoa A, Buchel G, et al. Molecular basis for maternal inheritance of human mitochondrial DNA[J]. Nat Genet, 2023, 55(10): 1632-1639.

12 郭娇娇.出生前环境因素对小鼠成年后糖脂代谢的影响及机制研究[D].厦门：厦门大学，2019.
Guo J. Effects of environmental factors in utero on the glucose and lipid metabolism in F1 adult mice and mechanisms involved[D]. Xiamen: Xiamen University, 2019.

13 Tao L, Li X, Zhao M, et al. Chrysene, a four-ring polycyclic aromatic hydrocarbon, induces hepatotoxicity in mice by activation of the aryl hydrocarbon receptor (AhR)[J]. Chemosphere, 2021, 276: 130108.

14 杨涛.菲、苯并(b)荧蒽胁迫对翡翠贻贝、红鳍笛鲷和紫红笛鲷的毒性效应[D].上海：上海海洋大学，2011.
Yang T. Effects of phenanthrene, Benzo[b]Fluoranthene on *Perna viridis*, *Lutjanus erythropterus* and L*utjanus argentimaculatus* [D]. Shanghai: Shanghai Ocean University, 2011.

15 吴玲玲，陈玲，张亚雷，等.菲对斑马鱼鳃和肝组织结构的影响[J].生态学杂志，2007，26(5)：688-692.
Wu L, Chen L, Zhang Y, et al. Effects of phenanthrene toxicity on histopathology of *Brachydanio rerio* gill and liver[J]. Chin J Ecol, 2007, 26(5): 688-692.

16 Yu X, Lv K, Guan S, et al. Long-term exposure to phenanthrene at environmental-level induces intestinal dysbiosis and disrupted hepatic lipid metabolism in mice[J]. Environ Pollut, 2021, 268(Pt B): 115738.

17 Guo J, Wang C, Guo Z, et al. Exposure to environmental level phenanthrene induces a nash-like phenotype in new born rat[J]. Environ Pollut, 2018, 239: 261-271.

18 Fang L, Guo J, Wang Q, et al. Chronic exposure to environmental level phenanthrene induces non-obesity-dependent insulin resistance in male mice[J]. Environ Sci Technol, 2020, 54(23): 15225-15234.

19 陈压西.炎症因子对细胞胆固醇摄取与合成反馈调节组织特异性的改变：泡沫细胞形成的潜在新机制[D].重庆：重庆医科大学，2007.
Chen Y. Tissue specificity of feedback regulation of cholesterol uptake and biosynthesis under inflammatory stress: A potential new mechanism of foam cells formation [D]. Chongqing: Chongqing Medical University, 2007.

20 Oliveira M, Pacheco M, Santos MA. Organ specific antioxidant responses in golden grey mullet (*Liza aurata*) following a short-term exposure to phenanthrene[J]. Sci Total Environ, 2008, 396(1): 70-78.

21 Branco V, Matos B, Mourato C, et al. Synthesis of glutathione as a central aspect of PAH toxicity in liver cells: A comparison between phenanthrene, Benzo[b]Fluoranthene and their mixtures[J]. Ecotoxicol Environ Saf, 2021, 208: 111637.

22 Oliveira M, Pacheco M, Santos MA. Cytochrome p4501a, genotoxic and stress responses in golden grey mullet (*Liza aurata*) following short-term exposure to phenanthrene[J]. Chemosphere, 2007, 66(7): 1284-1291.

23 靳菲，穆景利，王冬婉，等.菲、3-甲基菲和菲醌对河鲀(*Takifugu rubripes*)幼鱼肝组织损伤的比较研究[J].生

态毒理学报，2016，11(1)：248-253.
Jin F，Mu J，Wang D，et al. The comparative research of phenanthrene，3-methyl phenanthrene and phenanthraquinone on the liver tissue injury of pufferfish (*Takifugu rubripes*) larvae[J]. Asia J Ecotoxicol，2016，11(1)：248-253.

24 Covarrubias AJ，Perrone R，Grozio A，et al. NAD^+ metabolism and its roles in cellular processes during ageing[J]. Nat Rev Mol Cell Biol，2021，22(2)：119-141.

25 沈钦旭，马陇君. 自噬-溶酶体系统靶向降解蛋白质技术研究进展[J]. 药物化学，2023，11(4)：262-272.
Shen Q，Ma L. Research progress in targeted protein degradation technology of autophagy-lysosome system[J]. Hans J Med Chem，2023，11(4)：262-272.

26 张媛丽. 自噬体-溶酶体融合异常在氟致神经毒性中的作用及机制[D]. 石河子：石河子大学，2022.
Zhang Y. Role and mechanism of autophagosome-lysosome fusion abnormality in fluoride-induced neurotoxicity[D]. Shihezi：Shihezi University，2022.

[**本文编辑**] 雷 燕 宋睿璞 陈思润